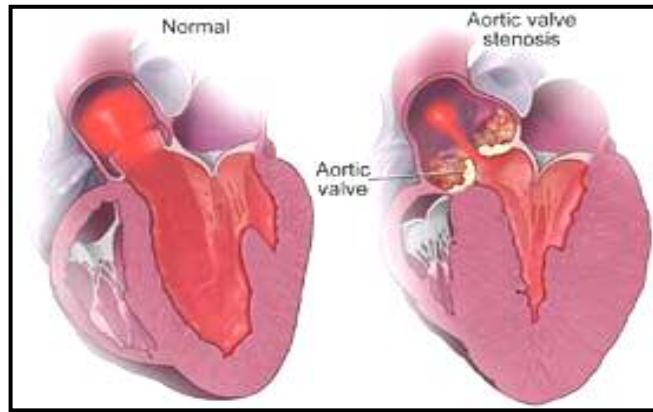


## تەسكبوونى دەربىجەي ئائورت ( Aortic Stenosis )

تەسكبوونى دەربىجەي ئائورت دەبىتتە ھۆي پىشگىرى لە روپىنى سىروشتى خويىن خاوين لە رىگاي ئائورتەو ھە بۆ ئەندامەكان. ئەندازەي سىروشتى دەربىجەي ئائورت ۳ سانتى مەترى چوارگۆشەيە. نىشانەكانى ئەم نەخۆشەيە كاتىك دەبىندىرچ كە ئەندازەي دەربىجەي ئائورت بە كەمتر لە ۱ سانتى مەترى چوارگۆشە بگا.



تەسكبوونى دەربىجەي ئائورت دەبىتتە ھۆي چوونە سەرىي فشارى ناو و نىرىكولى چەپ، ئەستور بوونى (hypertrophy) ماسولكە و ھىنانە خوارىي ھىزى گرژبوونى دل.

### ھۆيەكان:

▪ كۆبوونەوھى كالىسيۆم لەسەر دەربىجەي ئائورت. چوونە سەرىي تەمەن دەتوانى ھۆي كۆبوونەوھى كالىسيۆمى خوين لەسەر دەربىجەي ئائورت بى. لە جەماعەتتىكدا كۆبوونەوھى كالىسيۆم دەتوانى بىتتە ھۆي سەخت بوون و تەسك بوونى دەربىجەي ئائورت. ئەم حالەتە بە تايبەت دواي ۶۰ سالەي زۆرتەر وەبەر چاودەكەوئ، بەلام سەرەراي ئەوھش ئىمكانى ھەيە تا ۷۰ يا ۸۰ سالەي ھىچ نىشانەيەكى تايبەتى لە نەخۆشدا نەبىندىرچ.

▪ ياي رۇماتىزمى (rheumatic fever).

- عفونەتى سترېپتۆكۆكى گەرو(چەشنىك باكتىرىيە) بە تايىبەت لە كاتى مندالىدا سەرچاۋەى ئەم نەخۇشىيە. ئەم نەخۇشىيە دەبىتتە ھۆى پىك ھاتنى جىيى برىن (scar tissue) و تەسكىۋونى دەربىجەى ئائورت و دەربىجەكانى تى دىل.
- ئالۋزىيەكانى تەۋاۋكارى زگماكى دىل. مندالگەلىك بە تەسكىۋونى زگماكى ئائورت لەدايك دەبن. نىسبەتى ئەم حالەتتە لەنىۋان كۆر و كچدا چوۋار بە يەكە.

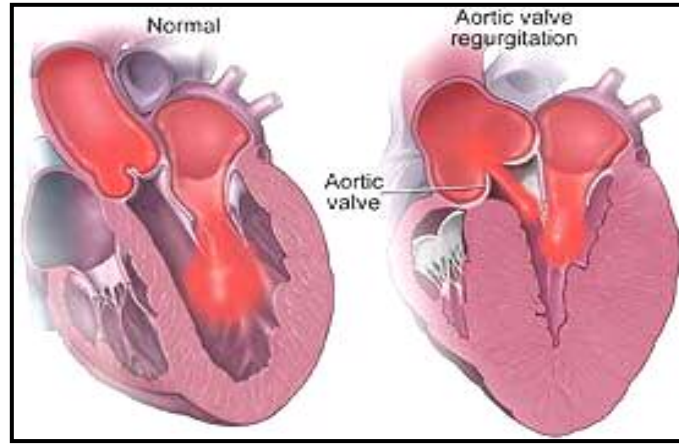
### نیشانەكانى نەخۇشى:

- ئىشى سىنگ.
- دامامى دىل.
- بورانەۋە (syncope). نەگەيشتنى خويىنى پىۋىست بۆ ماۋىكى كورت بە مېشك بە تايىبەت لە كاتى چالاكى فېزىكىدا دەبىتتە ھۆى لە ھۆش چوۋونى ناكامى نەخۇش.
- ماندوۋىي و لاۋاز بوون لە كاتى چالاكىدا.
- نەفەس تەنگى بەتايىبەت لە كاتى چالاكى فېزىكىدا.
- ھەستى خىرالئىدانى دىل (heart palpitations).
- ھەلماسىنى مەچەكى پى و قاچەكان.
- لە ناكامى مردن.

### چارەسەركردن

- ۋەلانانى ھەر چەشنى كار و چالاكى قورس و دژۋارى فېزىكى.
- بە پىي رادەى تەسكىۋونى دەربىجەى ئائورت و نیشانەكانى نەخۇشى، بۆ چارە سەركردنى ئەم نەخۇشىيە لە دەۋا يا نەشتەرگەرى و گۆرانى دەربىجەى ئائورت ( valve replacement )كەلك وەردەگرتى.

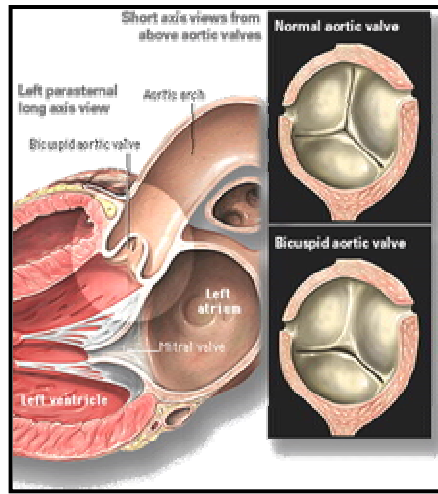
## گەرانهوھى خويىن لە ئائورتەوھ (Aortic Regurgitation)



گرژبوونەوھى و نترىكولى دل دەبىتتە ھۆى بەرز بوونى فشارى ناو و نترىكول ، كرانهوھى دەربىجەى ئائورت و ناردنى خويىن بۆ دەرهوھى دل. بەسرانى ناتەواوى دەربىجەى ئائورت لە كاتى خاوبوونەوھى دل ھۆى گەرانهوھى بەشىك لە خويىنى شادەمارى ئائورت بۆناو و نترىكولى چەپە. والا بوون (dilation) و ئەستوور بوونى (hypertrophy) و نترىكولى چەپ بەرھەمى ئەم ئالوگۆرەيە.

### ھۆيەكان

- ھەو كردنى عفونى ناوپۆشى دل (infective endocarditis).
- رۆماتىسمى دل.
- تراوما (زەربە) كە ببىتتە ھۆى پسانى دەربىجە.
- نەخۆشەكانى ريشەى ئائورت وەك سيفلىسى ئائورت.
- بەرز بوونى فشارى خويىن.
- ئالۆزىەكانى تەواوكارى زگماكى دەربىجەى ئائورت . دەربىجەى ئائورت بەجىي ۳ لەت ، ۲ لەتى ھەيە (bicuspid aortic valve).



### نیشانەکان

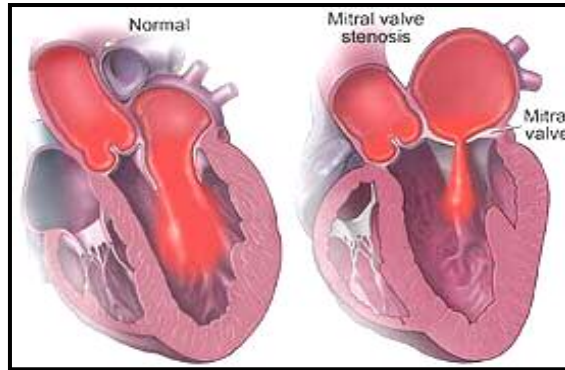
ئەم نەخۆشیە ساڵانی ساڵ دەتوانی هیچ نیشانەیکى نەبى ( بىجگە لەو کەسانەى كە ھەوى عفونى ناوپۆشى دى ھۆى نەخۆشیانە). بە پىى پىشچوونى نەخۆشى و شىوانى كارى دى نیشانەکانى خوارى دەبیندرى:

- نەفەس تەنگى لەكاتى چالاکى و وەرزشدا.
- بورانەوہ (سینکوب-syncope). لە ناکاو بى ھۆش بوونى نەخۆش بۆ ماوەىكى كورت.
- ئىشى دى.
- داماوى دى.

بە پىى نیشانە و رادەى شىوانى كارى دى بۆ چارە سەرکردنى ئەم نەخۆشیە لە دەوا یا نەشتەرگەرى و گۆرپى دەربىجەى ئائورت ( valve replacement) كەلك وەردەگرتى.

### تەسكبوونى دەربىجەى مېترال ( Mitral Stenosis )

تەسكبوونى دەربىجەى مېترال ھۆى پىشگىرى لە رژانى خوینى ئاترىوم(دالانى دى) بۆناو و نترىكولە. ئەندازەى سروشتى ئەم دەربىجەىە ٤ تا ٦ سانتى مەترى چوارگۆشەىە. تەنگى ئەم دەربىجەىە دەبىتە ھۆى نەگەىشتنى خوینى پىوېست



بۇ ناو وىترىكولى چەپ، بەرز بوونى فشارى ناو ئاترىومى چەپ،  
پرخوئىنى سىيپەلك (pulmonary congestion) و ھىئانە خوارىي رادەى  
ناردنى خوئىنى دل بۇ ئەندامەكان.

### ھۆيەكان:

- رۆماتىسىمى دل ھۆى سەرەكى تەسكبوونى دەربىجەى مىترالە.
- ئالۋىزىەكانى تەواوكارى زگماكى دل. مندالگەلىك بە تەسكبوونى زگماكى  
دەربىجەى مىترال لەدايك دەبن و دەبى نەشتەرگەرى بكرىن.

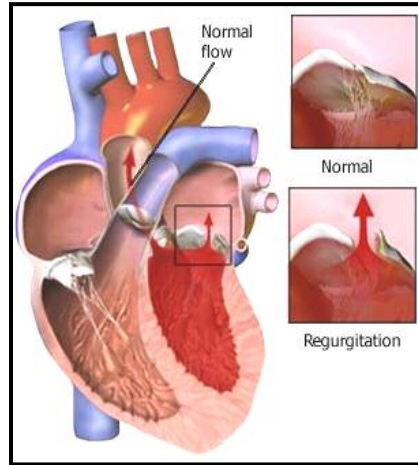
### نیشانەكان

- نەفەس تەنگى.
- ھىرئىشى شەوانەى نەفەس بركى (paroxysmal nocturnal dyspnea).
- ماسىنى كوتوپرى سىيپەكان.
- خوئىن رشانەوہ ( hemoptysis ). ئەتوانى ئاكامى بەرز بوونى فشارى  
ناو سىيپەكان بى.

### چارەسەر كردن

- بە پىي رادەى تەسكبوونى دەربىجەى مىترال و نیشانەكان، بۇ چارە  
سەرکردنى ئەم نەخۇشىيە لە دەوا يا نەشتەرگەرى و گۆرىنى دەربىجەى  
مىترال (valve replacement) كەلك وەردەگرتى.

## گەرانەوھى خويىنى ناو و نترىكول بۇ ئاتريوم (Mitral Regurgitation)



لە كاتى گىرژبوونەوھى و نترىكول ، بەسرانى ناتەواوى دەربىجەھى مېترال دەبىتتە ھۆى گەرانەوھى خويىنى ناو و نترىكول بۇ ئاتريوم. ئەم ئاكارە دەبىتتە ھۆى ھاتنە خوارىي رادەى رويىنى خويىن بۇ ئەندامەكان ، بەرز بوونى فشارى ناو ئاتريوم و سىيەكان و لە ئاكامدا شىوانى كارى و نترىكولى دل.

### ھۆيەكان

- ھەو كىردنى عفونى ناوپۆشى دل ( infective endocarditis ).
- رۆماتىسمى دل.
- شىوانى كارى ماسولكەى پاپىلەرى دل (papillary muscle) كە ئاكامى نەخۆشى كرونىرى دلە.
- ئاوەلا بوونى (dilation) و نترىكولى چەپ.
- كاردىئومىئوپاتى ھاپپەرتروفىك (hypertrophic cardiomyopathy).
- ئەستور بوونى ماسولكەى ميوكارىد و دىوارى نيوان دوو و نترىكولى راست و چەپ.

## نیشانەکان

- ماندوویی و بی حالی.
- نەفەس تەنگی.
- رشانەوێ خۆین بە هۆی بەرز بوونی فشاری سییەکان.
- هێرشێ شەوانەیی نەفەس بێرکێ (paroxysmal nocturnal dyspnea).

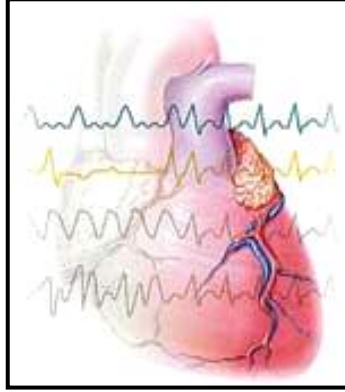
## چارەسەرکردن

بە پێی رادەیی نیشانەکان و شێوانی کاری دڵ بۆ چارە سەرکردنی ئەم نەخۆشیە لە دەوا یا نەشتەرگەری و گۆرینی دەریجەیی میتراڵ ( valve replacement ) کە لک وەردەگرتی.





## ناریک لیّدانی دلّ ( Arrhythmia )

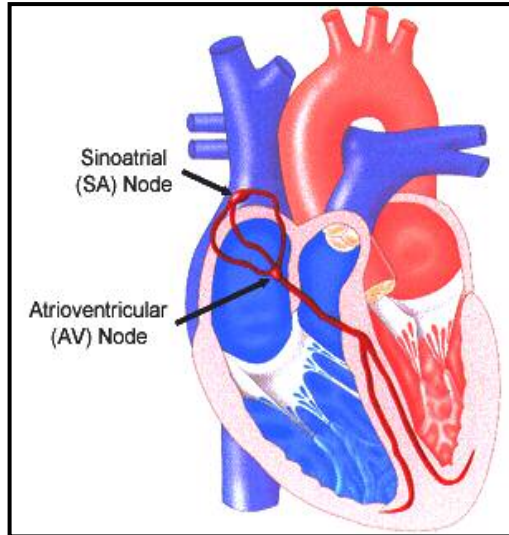


ناریک لیّدانی دلّ وشهیه که بؤ ناساندنی ئه و حاله تانه که دهبنه هؤی خیرا ، خاو و یا ناریک بوونی کوتانی دلّ . به خیرالیّدانی ناسروشتی دلّ ، تاکیکاردی ( tachycardia ) و به خاولیّدانی ناسروشتی دلّ ، برادیکاردی ( bradycardia ) دهکوتری . تاکیکاردی و برادیکاردی دوو وشهیه یونانین . *cardia* به مانای دلّ ، *tachy* به مانای خیرا و *brady* به مانای خاو یا سووکه . ریژهی کوتانی دلّ له خیرالیّدانی دلّ پتر له ۱۰۰ کوته و له خاولیّدانی دلّ که متر له ۶۰ کوتهیه له دهقهیهک . تاکیکاردی و برادیکاردی به پیی هؤ و شیوهی شیوانی کوتانی دلّ به جهشنی جوراؤجؤر دابهش دهکریئن .

لهسه رتادا بؤ تیگه یشتنی باشتر له "ناریک لیّدانی دلّ" باسی مکانیزمی گرژبوونی دلّ دهکهین .

گرژبوونی دلّ به شیوهیهکی هاوکات و ریکوپیکه (synchronize) ، ههوهلّ ئاتریوم (دالان) و به دواى ئه ودا ونتریکول (سکۆله) گرژ دهبی . ریژهی سروشتی کوتانی دلّ له بهینی ۶۰ تا ۱۰۰ کوت له دهقهیهکه . ریژهی روژانهی کوتانی دلّ نزیک به ۱۰۰ ههزار جاره و دلّ له روژیکدا ۷۵۷۱ لیتر خوین پؤمپاژ دهکا . هؤی سه رهکی گرژبوونی ماسولکهی دلّ جهریانیکی ئه لکتریکیه (electric current) که له گرئی سینوسی (sinus node) ناو

ماسولكەي ئاتريومى دىل بەرھەم دى. جەريانى ئەلكتريكى لە ريگاي ريشالەكانەوہ (fibers) كە وەك كابلې ئەلكتريكين رەوانەي گريى دالان – سكوۆلە (atrio-ventricular node) دەكرى. رۆينى جەريانى ئەلكتريكى لەم گرييهوہ بەرەو وئترىكول دەبىتتە ھۆي گرزبوني ئەم بەشە و پومپاژ كرانى خوین.



رادەي كوتانى دلى زۆربەي خەلك لە كاتى پشودان و وەرزشدا وەك يەك نيە . ئەم حالەتە تا كاتىك نەبىتتە ھۆي چوونە خوار يا بەرز بوونى گوشارى خوین ، وەك حالەتىكى سروشتى دەناسرى.

### سەرچاوەي ناريك ليدانى دىل جۆراوجۆرن ، وەك:

- داماوي گريى سينوسى بۆ بەرھەم ھينانى كوتانى پيويست.
- ناسروشتى ئەو ئاھەنگەي (rhythm) كە لە گريى سينوسدا بەرھەم دى.
- پسان و يا بەسرانى تەزووى ئەلكتريكى (كوتانى سەربەخۆي ئاتريوم و وئترىكول) بى پيوندى لە گەل يەك و ...